

205 South 600 West Logan, Utah 84323, États-Unis – Tél. (800) 729-8350 – Tél. (435) 755-9848 – Télécopieur (435) 755-0015 – www.scytek.com Rév. 9, 27/07/2022

Kit de teinture trichrome

(Modifié de Masson)

Description et principe

Le kit de coloration trichrome (Masson modifié) est destiné à être utilisé dans la visualisation histologique des fibres de tissu conjonctif collagène dans les coupes de tissus. Ce kit peut être utilisé sur des sections fixées au formol et noyées en paraffine.

Ce kit utilise 3 solutions de colorant utilisées en séquence ainsi qu'une solution d'hématoxyline de fer qui résiste à la décoloration par les solutions de coloration acides ultérieures. Les sections sont d'abord mordancées dans le fluide de Bouin chauffé qui agit pour intensifier les taches trichromes ultérieures. La solution de Biebrich Scarlet / Acid Fuchsin colore tous les éléments tissulaires acidophiles en rouge. Les acides phosphomolybdique et phosphotungstique déplacent le colorant rouge des fibres de collagène, les laissant incolores et réceptives à la coloration par le bleu d'aniline.

Résultats attendus

Collagène:	Bleu
Fibres musculaires :	Rouge
Noyaux:	Rouge foncé à noir/bleu

Contenu du kit

Contenu du kit	Stockage
1. Le fluide de Bouin	18 à 25 °C
2. Fer de Weigert, hématoxyline (A)	18 à 25 °C
3. Fer de Weigert, hématoxyline (B)	18 à 25 °C
4. Solution de fuchsine écarlate de Biebrich / acide	18 à 25 °C
5. Solution d'acide phosphomolybdique/phosphotungstique	18 à 25 °C
6. Solution de bleu d'aniline	18 à 25 °C
7. Solution d'acide acétique (1%)	18 à 25 °C

Commandes suggérées (non fournies)

Poumon, foie, côlon, estomac.

Utilisations/limites

Pour un usage de diagnostic in vitro uniquement.
Ne pas utiliser si les réactifs deviennent troubles ou précipités
N'utilisez pas de date d'expiration dépassée.
Soyez prudent lorsque vous manipulez des réactifs.
Non stérile
Destiné aux sections FFPE coupées à 5-10µm.
Cette procédure n'a pas été optimisée pour les sections congelées.
Les sections gelées peuvent nécessiter une modification du protocole.

Stockage

Conservez le kit et tous les composants à température ambiante (18-25°C).

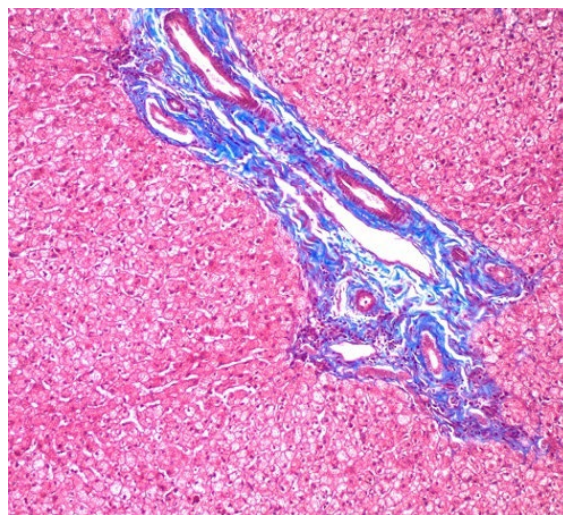
Sécurité et précautions

Veuillez consulter les fiches de données de sécurité (FDS) actuelles de ce produit et de la classification GHS de ses composants, les pictogrammes et les mentions complètes de danger/précautions.

Procédure:

- Déparaffiniser les sections si nécessaire et hydrater à l'eau distillée.
- Préchauffez le Fluide de Bouin au bain-marie à 56° - 64° centigrades dans une hotte ou un endroit très bien ventilé.
- Placez les lames dans le liquide de Bouin préchauffé pendant 60 minutes, suivi d'une période de refroidissement de 10 minutes.

- Rincez la diapositive à l'eau du robinet jusqu'à ce que la section soit complètement délogée.



Human Liver stained with Trichrome Stain Kit (Modified Masson's) viewed at 100X magnification

- Rincez une fois à l'eau distillée.
- Mélangez des parties égales de Weigert (A) et de Weigert (B) et colorez la lame avec de l'hématoxyline de fer de Weigert pendant 2 à 10 minutes. La tache est alcoolisée et
Sujet à l'évaporation – Surveillez et ajoutez de la teinture si nécessaire pour vous assurer que la teinture ne sèche pas sur la diapositive. Une tache séchée peut entraîner un fond gris excessif.
- Rincez la diapositive à l'eau courante du robinet pendant 2 minutes.
- Rincez la lame à l'eau distillée.
- Appliquez la solution de fuchsine écarlate / acide de Biebrich pour glisser pendant 5 à 10 minutes.
- Rincez la lame à l'eau distillée.
- Différencier dans une solution d'acide phosphomolybdique/phosphotungstique pendant 10 à 15 minutes.
- Sans rincer, appliquez la solution de bleu d'aniline sur glisser pendant 5 à 10 minutes.
- Rincez la lame à l'eau distillée.
- Appliquez une solution d'acide acétique (1 %) sur la diapositive pendant 3 à 5 minutes.
- Déshydratez-vous très rapidement en 2 changements d'alcool à 95%, suivis de 2 changements d'alcool absolu.
- Transparent dans du xylène ou un substitut de xylène et montage dans de la résine synthétique.


Remarques : Si le fond final est d'un rouge/bleu foncé ou terne, cela peut être causé par un fond gris excessif de l'hématoxyline de fer de Weigert. Si tel est le cas, réduisez le temps de coloration de l'hématoxyline de fer de Weigert pour les futures lames (étape 6). Une solution d'alcool acide standard (non fournie) peut également être utilisée pour enlever l'excès de fond gris immédiatement après l'étape 6.

Références


- Liu, CT., Hsu, SC., Hsieh, HL. et al. L'inhibition de la signalisation de la β -catéline atténue l'épaississement de la fistule artérioveineuse chez la souris en supprimant les myofibroblastes. *Mol Med* 28, 7 (2022). <https://doi.org/10.1186/s10020-022-00436-1>
- Zwaans, B.M.M., Carabulea, A.L., Bartolone, S.N. et al. Défauts mictionnels dans la cystite radique aiguë entraînés par un défaut de la barrière urothéliale par perte d'E-cadhérine, de ZO-1 et d'Uropilakin III. *Sci Rep* 11, 19277 (2021). <https://doi.org/10.1038/s41598-021-98303-2>
- Kao CT, Chiu YC, Lee AK, Lin YH, Huang TH, Liu YC, Shie MY. Les effets synergiques de Xu Duan combinent des échafaudages de silicate de calcium/poly- ϵ -caprolactone contenus dans le Sr pour favoriser l'expression des marqueurs de l'ostéogénèse et l'induction de la régénération osseuse dans l'ostéoporose. *Science et génie des matériaux* : C. 2021 Feb ;119:111629.
- Zwaans BM, Wegner KA, Bartolone SN, Vezina CM, Chancellor MB, Lamb LE. Modélisation de la cystite radique : une étude comparative de la radiosensibilité à la fibrose de la vessie chez les souris C57BL/6, C3H et BALB/c. *Rapports physiologiques*. 2020 février ; 8(4) :e14377.
- Lin YY, Hong Y, Yu SH, Wu XB, Shyu WC, chen JS, Ting H, Yang AL, Lee SD. Effets biogénétiques anti-apoptotiques et mitochondriaux de l'entraînement physique sur les cœurs de rats hypertendus ovariectomisés. *Journal de physiologie appliquée*. 18 avril 2019.
- Callaghan NI, Capaz JC, Lamarre SG, Bourloutski É, Oliveira AR, MacCormack TJ, Driedzic WR, Sykes AV. Le retour aux voies de développement sous-tend la régénération rapide du bras chez la seiche européenne juvénile, *Sepia officinalis* (Linnaeus 1758). *Journal de zoologie expérimentale Partie B : Évolution moléculaire et développementale*. 19 mars 2019.
- Chang RL, Nithiyanantham S, Kuo WW, Pai PY, Chang TT, Lai CH, Chen RJ, Vijaya Padma V, Huang CY, Huang CY. La surexpression de l'IGF-1IR α régule le remodelage cardiaque et aggrave l'apoptose et la fibrose induites par le sel chez les rats transgéniques. *Toxicologie environnementale*. 2019 février ; 34(2) :210-8.
- Feng W, Lei T, Wang Y, Feng R, Yuan J, Shen X, Wu Y, Gao J, Ding W, Lu Z. La carence en GCN2 améliore la dysfonction cardiaque chez les souris diabétiques en réduisant la lipotoxicité et le stress oxydatif. *Biologie et médecine des radicaux libres*. 1er janvier 2019;130:128-39.
- Chang RL, Nithiyanantham S, Kuo WW, Pai PY, Chang TT, Lai CH, Chen RJ, Vijaya Padma V, Huang CY, Huang CY. La surexpression de l'IGF-1IR α régule le remodelage cardiaque et aggrave l'apoptose et la fibrose induites par le sel chez les rats transgéniques. *Toxicologie environnementale*. 18 novembre 2018.
- Liu S, Yuan J, Yue W, Bi Y, Shen X, Gao J, Xu X, Lu Z. La carence en GCN2 protège contre la stéatose hépatique induite par un régime riche en graisses et la résistance à l'insuline chez la souris. *Biochimica et Biophysica Acta (BBA)-Base moléculaire de la maladie*. 1er octobre 2018 ; 1864(10):3257-67.
- Miyazaki T, Haraguchi S, Kim-Kaneyama JR, Miyazaki A. Les systèmes de calpaïne endothéliale orchestrent la différenciation des myofibroblastes pendant la cicatrisation des plaies. *Le journal FASEB*. 10 septembre 2018 : fj-201800588RR.
- Zhang Y, Feng J, Wang Q, Zhao S, Xu J, Li H. La rosiglitazone, agoniste de PPAR- γ , améliore la détérioration péritonéale chez les rats dialysés péritonéaux atteints de péritonite induite par le LPS grâce à la régulation positive de AQP-1 et ZO-1. *Rapports de bioscience*. 5 juin 2018 :BSR20180009.
- Yasuda Y, Iwama S, Kiyota A, Izumida H, Nakashima K, Iwata N, Ito Y, Morishita Y, Goto M, Suga H, Banno R. Rôle critique de la rabphilin-3A dans la physiopathologie de la neurohypophysite lymphoïde expérimentale. *Le Journal de pathologie*. avril 2018 ; 244(4) :469 à 478.
- Feng M, Tang PM, Huang XR, Sun SF, You YK, Xiao J, Lv LL, Xu AP, Lan HY. Le TGF- β médie la fibrose rénale via l'axe long de l'ARN non codant Smad3-ERBB4-IR. *Thérapie moléculaire*. 3 janvier 2018 ; 26(1):148-61.
- Lin YC, Lin YC, Kuo WW, Shen CY, Cheng YC, Lin YM, Chang RL, Padma VV, Huang CY, Huang CY. La platycodine D inverse l'hypertrophie cardiaque pathologique et la fibrose chez les rats spontanément hypertendus. *La revue américaine de médecine chinoise*. 2018; 46(03):537-49.
- Kim JH, Suk S, Jang WJ, Lee CH, Kim JE, Park JK, Kweon MH, Kim JH, Lee KW. L'extrait de salicorne améliore l'aggravation de la stéatose hépatique non alcoolique induite par le sel chez les souris obèses nourries avec un régime riche en graisses. *Journal des sciences alimentaires*. Juillet 2017 ; 82(7) :1765-74.
- Lin YY, Hsieh PS, Cheng YJ, Cheng SM, Chen CN, Huang CY, Kuo CH, Kao CL, Shyu WC, Lee SD. Effets anti-apoptotiques et pro-survie de la restriction alimentaire sur les cœurs obèses induits par un régime riche en graisses. *Toxicologie cardiovasculaire*. 1er avril 2017 ; 17(2):163-74.
- Chiu HW, Chen CH, Chen YJ, Hsu YH. L'infrarouge lointain supprime le photovieilissement de la peau chez les fibroblastes exposés aux ultraviolets B et les souris glabres. *PLoS un*. 16 mars 2017 ; 12(3) :e0174042.

- Duru N, Zhang Y, Gernapudi R, Wolfson B, Lo PK, Yao Y, Zhou Q. La perte de miR-140 est un facteur de risque clé de fibrose pulmonaire radio-induite par la reprogrammation des fibroblastes et des macrophages. *Rapports scientifiques*. 20 décembre 2016;6:39572.
- Kuo TM, Hsu HT, Chung CM, Yeh KT, Wu CT, Lee CP, Chiang SL, Huang CM, Ko YC. L'alpha-kinase 1 améliorée accélère plusieurs néphropathies précoces chez les souris hyperglycémiques induites par la streptozotocine. *Biochimica et Biophysica Acta (BBA)-Base moléculaire de la maladie*. 1er novembre 2016 ; 1862(11):2034-42.
- Zwaans B.B., Krueger S., Bartolone S.N., Chancellor MB, Marples B., Lamb L.E. Modélisation de la cystite chronique radio-induite chez la souris. *Progrès en radio-oncologie*. 1er août 2016.
- Chen YF, Shibu MA, Fan MJ, Chen MC, Viswanatha VP, Lin YL, Lai CH, Lin KH, Ho TJ, Kuo WW, Huang CY. L'extrait d'anthocyane de riz violet protège la fonction cardiaque dans les cœurs de rats diabétiques induits par STZ en inhibant l'hypertrophie cardiaque et la fibrose. *Le Journal de biochimie nutritionnelle*. 1er mai 2016;31:98-105.
- Kwiatkowski A, Piatkowski M, Chen M, Kan L, Meng Q, Fan H, Osman AH, Liu Z, Ledford B, He JQ. L'angiogenèse supérieure facilite la repousse des doigts chez les souris MRL/MpJ

- par rapport aux souris C57BL/6. *Communications sur la recherche biochimique et biophysique*. 13 mai 2016 ; 473(4):907-12.
- M.-C. Chen, J.-P. Chang, T.-H. Chang, S.-D. Hsu, H.-D. Huang, W.-C. Ho, F.-S. Wang, C.-C. Hsiao, et W.-H. Liu, « Démêler les mécanismes régulateurs du remodelage auriculaire des porcs à régurgitation mitrale par l'analyse du profil d'expression génique : rôle de l'antagoniste des récepteurs de l'angiotensine II de type I », *Translational Research*, vol. 165, n° 5, pp. 599-620, mai 2015.
 - C.-H. Lin, M.-L. Shen, S.-T. Kao et D. C. Wu, « L'effet de la sésamine sur la fibrose des voies respiratoires in vitro et in vivo », *International Immunopharmacology*, vol. 22, n° 1, pp. 141-150, sept. 2014.
 - J.-W. Yu, W.-J. Duan, X.-R. Huang, X.-M. Meng, X.-Q. Yu et H.-Y. Lan, « MicroRNA-29b inhibe la fibrose péritonéale dans un modèle murin de dialyse péritonéale », *Lab Invest*, vol. 94, n° 9, pp. 978-990, sept. 2014.
 - B.-C. Wu, S.-C. Huang, et S.-J. Ding, « Ostéogénèse comparative du ciment silicaté dicalcique radio-opaque et de l'agrégat de trioxyde minéral de couleur blanche dans un modèle de fémur de lapin », *Materials*, vol. 6, n° 12, pp. 5675-5689, déc. 2013.
 - H. M. Kim, Y. Y. Lim, M. Y. Kim, I. P. Son, D. H. Kim, S. R. Park, S. K. Seo, M. S. Lee, S.-K. Mun, C. W. Kim et B. J. Kim, « Effet inhibiteur de la tianeptine sur l'induction de la catagène dans les lésions de type alopecie areata induites par le stress des ondes ultrasonores chez la souris », *Clin Exp Dermatol*, vol. 38, n° 7, pp. 758-767, octobre 2013.
 - E. Nusayr, D. T. Sadideen et T. Doetschman, « FGF2 module le remodelage cardiaque d'une manière spécifique à l'isoforme et au sexe », *Physiological Reports*, vol. 1, n° 4, septembre 2013.
 - E. Kniazeva, S. Kachgal et A. J. Putnam, « Effets de la densité de la matrice extracellulaire et des cellules souches mésenchymateuses sur la néovascularisation in vivo », *Tissue Engineering Part A*, vol. 17, n° 7-8, pp. 905-914, avril 2011.
 - R. Bekeredjian, C. B. Walton, K. A. MacCannell, J. Ecker, F. Kruse, J. T. Outten, D. Sutcliffe, R. D. Gerard, R. K. Bruick et R. V. Shohet, « L'expression conditionnelle de HIF-1 α produit une cardiomyopathie réversible », *PLoS ONE*, vol. 5, n° 7, p. e11693, juillet 2010.
 - Méthodes de laboratoire A.F.I.P. en histotechnologie ; 1992, pages 132-133.
 - Sheehan, D.C., Hrapchak, BB. Théorie et pratique de l'histotechnologie ; 1980, page 190.

 ScyTek Laboratories, Inc.
205 South 600 West
Logan, UT 84321
435-755-9848
U.S.A.



 Emergo Europe
Prinsessegracht 20
2514 AP The Hague, The Netherlands